軽種馬生産技術総合研修センター マンスリーレポート9

軽種馬生産技術総合研修センター
Center for Equine Breeding Technology

米国ケンタッキー見聞記・パートⅢ

引き続き，今回は一流牧場の肢蹄管理について，牧場専属の現地装蹄師とのやり取りを含めて紹介する。

開業装蹄師との交流編

①テングリ装蹄師

テングリ氏は３人の弟子を使って，若馬を中心に仕事をしている。育成馬や競走馬の装削蹄もしているが，子馬の方が反応(変化)があって面白いそうだ。４月の繁忙期は，月8,000頭を見るという。１日266頭への対応は驚異的。これがアメリカンパワー？

当歳馬は，生まれて２週間で歩様や肢勢の特徴を確認し，必要であれば矯正を行う。２週間毎の矯正を生後３ヵ月まで行うが，矯正は段階を経て無理せず少しずつ行う。少しずつ矯正しないと蹄が変形してくる。生後30日(２回目の矯正)で良化傾向が認められなければ，充填剤等を応用する。生後90～120日で球節の骨端板が閉じるので，それまでに矯正を終えてしまう。Ｘ脚や内向等が治らない馬に対しては，スクリューをどこに入れるかも指示する。子馬の削蹄では，蹄支角を削開し，反回ポイントを蹄の中心に持っていくことに心がけているという。

彼は実際の馬を前に，彼自身の装蹄方針を説明してくれた。

たとえば，写真１～２の馬の左前肢は，強目の外向ではあるが，矯正はせず，右の仮性内向を矯正するという。内側，特に内蹄尖を低目に削蹄し，２週間後に良くなっていなければ，外側に充填剤を応用するとのことである。また，写真３のような外向肢勢が当たり前で，真っすぐ過ぎると直ぐ仮性内向になるという。

そこで，いくつか質問してみた。

筆者：日本では，後肢の球節内反が約６～７割を占め，それは左後肢がほとんどであるが，ケンタッキーではどうか。また，治りづらく残存するケースもあるが，こちらではどうか？

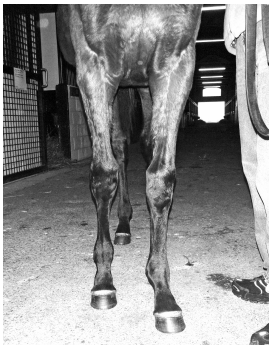

写真１：左前強目の外向肢勢，右前仮性内向肢勢＋オフセットニー

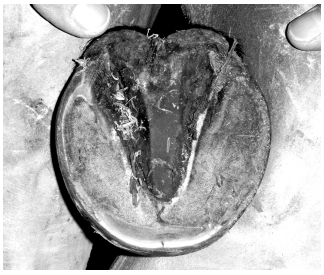

写真２：右前の仮性内向肢勢への内負面のヤスリ掛け

テングリ：ケンタッキーでも４～５年前から目立ち，４～５割の馬が罹患していて，ほとんど左後肢である。生後60日までには治すよう努力しているが，遅くても生後90日までには治さなければならない。生後２週間で矯正削蹄を施し，１ヵ月で良化傾向になければ，充填剤を応用して治す。

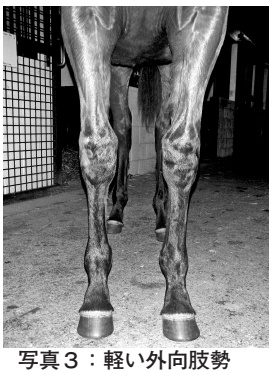

写真３：軽い外向肢勢

筆者：父母の体型を受け継ぐなど，血統を考慮する必要があるのでは？

テングリ：今年もイヤリングの馬2,000頭に携わったが，種馬の特徴を把握しておくことも大切である。暇を見つけて種馬を見に行き，その特徴を把握している。

②ブランデン装蹄師

次に訪ねた牧場で会ったのは，ブランデン装蹄師。短い時間ではあったが興味深い話を聞くことができた。

筆者：生後どのくらい経ってから矯正を行うのか？

ブランデン：生後２週間から行い，120日までに治す。充填剤だけで矯正すると蹄壁の一部に力が加わるので，いずれは蹄の変形が起きる。５～６年前から矯正用のアルミプレートを考案し，接着して矯正しているが，この方法だと蹄の変形が起こり難い。厚さ５㎜のため，左右の高さを調節するように対側蹄にノーマルプレートを履かせる。

写真４：ブランデン装蹄師考案の仮性内向肢勢やＸ脚などの肢勢矯正用アルミプレート。

筆者：日本でも一部の装蹄師がこのようなプレートを使っている。

ブランデン：高低で矯正するのではなく，支持面の調整で矯正していく方が，肢蹄に優しく，蹄の成長を阻害しない。２週間毎にチェックしていれば急変しない。

日本と米国，場所は違っても，装蹄師の基本的な考え方に大きな差はないと感じた。護蹄という視点からみれば，ケンタッキーと日高の違いの一つは，蹄病や肢蹄異常のトラブルに対して，蹄病専門の診療部門を備えた大規模な馬の病院が存在し，活躍していることだろう。次回は，そんな大病院の蹄病専門部門の実態を紹介する。