軽種馬生産技術総合研修センター マンスリーレポート 79

軽種馬生産技術総合研修センター
Center for Equine Breeding Technology

“アシと蹄を考える会”第10弾！　パートⅡ
ー平成27年度第１回リム＆フットケア・ワークショップー

平成27年９月３日、日本軽種馬協会静内種馬場研修所にて開催された標記ワークショップ。前回に続き、今回は、その後半部分の概要を紹介します。

症例報告

４．「各種蹄異常の装蹄療法」
（北海道日高装蹄師会：Ｍ氏）

症例１は凹湾蹄の３歳馬で、四肢ともに蹄壁内外の凹湾が顕著で、蹄の生長は遅く、凹湾した蹄壁を白帯付近まで鑢削し、側鉄唇で蹄壁を抑える装蹄を行い、２ヵ月後には、大分良化した。症例２は縦裂の２歳馬で、前鉄唇を除去して蹄尖壁を多めに鑢削したところ、1.5ヵ月後には縦裂の進行はなく、蹄の生長により裂部は大分下降した。症例３の２歳馬は、後肢蹄に両前内蹄踵付近への追突による蹄踵裂があり、右前内蹄踵部は血斑が存在したが、左前はパックリ割れている状態であった。左前の装蹄療法としては、内蹄踵部に空隙を設け、蹄叉にも体重を負担させるためにリバーシブル（前後逆向き）蹄鉄を装着し、経過良好のため２ヵ月後から通常の装蹄に戻したとのこと。

まとめとして、凹湾蹄は蹄質が脆弱なため、側鉄唇で落鉄や緩鉄を予防するとともに凹湾の進行を抑制。裂蹄症例へのリバーシブル蹄鉄は簡単に装着できるだけでなく、蹄叉に負重させることが可能な便利な蹄鉄であると評価した。

【コメント】

凹湾蹄症例では、凹湾した蹄壁を白線付近まで鑢削するため、釘傷の恐れがあり注意が必要である。また、裂蹄の装蹄療法では、蹄洗後に裂蹄治療に良く使う単軟膏の使用が日常の蹄管理として望ましい。３症例ともに門別競馬場在厩馬であり、放牧や諸事情により、経過観察が１～２ヵ月と短かったことが残念であった。

５．「突球の２症例」（日高軽種馬農協：Ｍ氏）

最初の症例は13ヵ月齢の両前突球（左強）で、筋弛緩剤と鎮痛剤を投与し、演者発案のオキシテトラサイクリンのリムパーフュジョンやオゾン血液クレンジングを数回実施し、日常管理としては、給餌制限、冷却、バンテージ、ウォーキングマシン運動、オガコ馬房や砂パドック放牧を行ったが、装蹄療法はほとんど実施しなかった。治療期間は３ヵ月で、良化傾向とのこと。２例目の症例は15ヵ月齢で、筋弛緩剤、鎮痛剤、オキシテトラサイクリン治療に加え、オガコ馬房にしてウォーキングマシン運動を行ったが、サマーセール上場のために給餌制限はせず、また自家削蹄のために装蹄療法も実施せず、サマーセール直前に装蹄を実施したという。サマーセールでは、凹膝や球節の硬さが目立ち、主取となった。

演者発案のオキシテトラサイクリンのリムパーフュジョン効果は認められたが、副作用は認められなかった。今後、安全性の確認には症例を重ねる必要がある。また、牧場や装蹄師の理解など関係者の連携の必要性を痛感した症例であると締めくくった。

【コメント】

２症例の画像を見てみると突球と言うよりも、突球の手前の症状である浮球と言うべき症例であった。特に２例目の症例では全く良化しなかったとのことであるが、そこには装蹄療法の不在が関係していると思われた。突球や浮球は早期の処置、すなわち時間との勝負である。また馬管理者・獣医師・装蹄師の３者の理解と連携が必須であり、３者の連携の難しさが浮き彫りになった症例であった。

総評

今回のワークショップは10回目の節目の開催で、参加者52名と過去最高であった。装蹄師は17名と低調であり、獣医師の増加が目立った。また10回の参加者は計374名（内装蹄師186名・獣医師173名・他15名）で、症例報告は装蹄師28例、獣医師18例であった。

「突球の２症例」の報告では、蹄角度を高くするという基本的な突球対策について、装蹄師と獣医師との間でその効果に対する活発な議論が行われたが、検討会の場では結論には至らなかった。経験に対する理論付けの難しさが浮き彫りになった感じである。いずれにせよ、今後も参加者の多くが議論できるようなワークショップとなるよう育てていきたい。

なお、前回の報告数は過去最低の３題であったが、今回は開業装蹄師からの２題を含む計５題の報告があり、それなりに充実した検討会になった。事務局として今後は、より早い時期から報告者を選考して、彼らの準備をバックアップしていきたい。

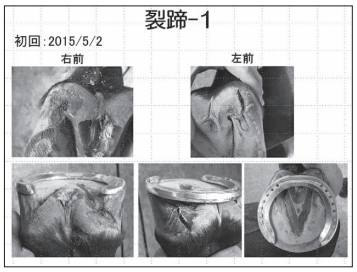

Ｍ装蹄師の説明スライドの１枚

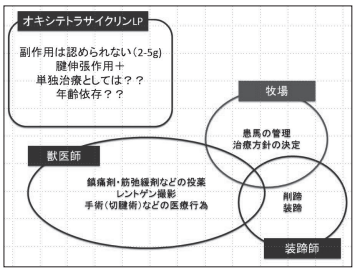

Ｍ獣医師の説明スライドの１枚

講演風景