軽種馬生産技術総合研修センター マンスリーレポート 58

軽種馬生産技術総合研修センター
Center for Equine Breeding Technology

“アシと蹄を考える会” 第7弾！ パートⅡ
ー平成25年度第2回リム＆フットケア・ワークショップー

前回に続き、平成26年２月に開催されたワークショップの後半部分を紹介します。

症例報告

３.「凹湾蹄に対するキャスト装蹄の予後について」
（JRA日高育成牧場　福藤　豪：認定装蹄師）

凹湾蹄では、裂蹄や蹄壁欠損、白線裂などが発生しやすく、蹄尖過長によって腱や靭帯へのストレスも増大します。症例馬は720kgの繁殖牝馬で、蹄壁の凹湾・裂蹄・蹄壁欠損を起こしていました。そこで凹湾部を全て鑢削し、蹄壁にキャストを巻き付け、蹄鉄を釘付け後に２本目のキャストを巻き付けました。約４ヵ月後、蹄の状態が安定し、出産時期を迎えたために、跛蹄に戻しましたが、挫跖を繰り返し発症し、凹湾蹄や裂蹄も再発したことから淘汰されました。蹄の剖検所見では、蹄冠の真皮が発赤しており、慢性的な蹄冠真皮炎を起こしている可能性がありましたが、蹄葉炎などの異常は見られなかったと報告しました。

凹湾蹄はしばしば疼痛を起こすことがあります。蹄底が浅く、蹄骨の蹄底圧迫や挫跖などが疼痛の原因ではないかと推察されます。このような蹄には、適切な鑢削修正と蹄鉄装着が必要となります。また、キャスト装蹄の最大の利点は、安定した釘付装蹄が可能ですが、凹湾蹄の根本的な改善には繋がり難い。

演者は最後に、現在も１頭の繁殖牝馬にキャスト装蹄を実施しているので、今後、その経過について報告したいと締めくくりました。

【筆者コメント】

この症例報告で気になるのは、キャストで蹄を固定することによる弊害です。特に体重の負脱に伴う蹄機作用を阻害する危険性が指摘され、キャストで締め付けることにより、蹄内部の血液循環を促進する「ポンプ作用」が停滞して、蹄の生長不足などの悪影響が懸念されることから、今後のさらなる検証が望まれます。

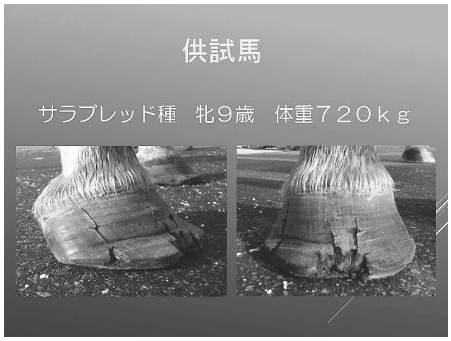

福藤　豪氏の説明スライドの１枚

４.「当歳馬の外傷性蹄葉炎の1例」
（NOSAI日高 家畜診療センター　樋口　徹：獣医師）

患馬は当歳馬で、牧柵を乗り越えてアスファルト路面を２km疾走し、横臥状態で発見されました。１日後には起立時間が延びて、右後の負重困難が判明し、蹄尖部蹄底裂で蹄底真皮が露出し、蹄底や蹄叉は膨隆していました。当初は、体重が軽く、内科的問題もないので、蹄の更新により修復すると判断し、実際に徐々に痛みがとれて起立時間が伸び、歩けるようになりましたが、左後蹄も蹄底が割れて化膿してきました。両後の蹄骨先端の骨折を確認し、右後の蹄骨先端は離断していたので摘出しました。蹄骨の健常性喪失や複数肢のSinkerから競走馬としての予後喪失と判断されました。

考察では、固い路面で使役・調教される馬に特異的な蹄葉炎Road Founderとして良いか？蹄葉炎を罹患した当歳馬の競走馬としての予後は？右後はどうして蹄尖歩様だったのか？蹄骨先端の骨折・壊死の理由は？それらは防げたか？これらの命題を紹介し、参加者への問いかけを行いました。

【筆者コメント】

当歳の11月ということもあって、蹄質的にはそう堅牢ではないと思われますが、アスファルト路面を疾走すると蹄底も蹄叉も一気に膨隆してしまい、蹄尖部蹄底が欠損してしまうという珍しい症例でした。このような状況での蹄葉炎は、非常に稀な症例であり、大変興味深いものでした。

おわりに

（１）スライドの確認や説明不足で、せっかくのスライドが生きてこない場面や専門用語の読み間違いなどが目立ち、理解できない説明も見受けられました。また、特に感じたことは、装蹄学や獣医学の専門用語をそのまま使っているため、なかなか理解し辛いところもあり、専門家ばかりの参加ではないので、素人向けのような噛み砕いた説明も必要でしょう。

（２）今回の参加者は35名で、装蹄師18名、獣医師17名であり、装蹄師が多い方が望ましいとは思われますが、本ワークショップは７回を迎え、獣医師に遠慮して装蹄師が意見を述べられないというような状況にはならないと思います。それよりも、今後さらに参加者に興味を持って貰えるような企画立案をして、装蹄師や獣医師あるいは牧場スタッフとの連携を強化していきたいと考えています。

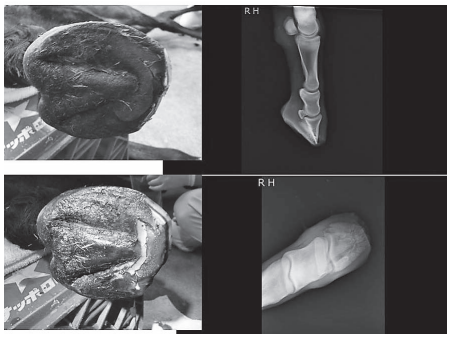

樋口　徹氏の説明スライドの１枚