軽種馬生産技術総合研修センター マンスリーレポート 50

軽種馬生産技術総合研修センター
Center for Equine Breeding Technology

市場における獣医療検査情報の公開
― 飛節の異常所見と競馬成績 ―

飛節は、前肢では腕節（前膝）に相当する後肢の関節で、腕節同様いくつかの骨で飛節は曲がるようになっています。ところが実際に関節を曲げる時動くのは、関節上部の滑車状の構造をしている距骨と、それを受ける溝のある下腿骨（脛骨）との間だけで、他の関節下部の骨は、隣の骨と密着したままです。

飛節のこれらの骨に見られる異常所見として、離断性骨軟骨症（OCD）は、下腿骨、距骨に見られ、骨膜増成や骨棘の形成などの反応像は、関節下部の足根骨に見られました。

離断性骨軟骨症（OCD）は、脛骨内果、脛骨中間隆起、距骨外側・内側滑車に見られ、その形状は透亮像から、表面の平坦化・窪み、あるいは骨片までさまざまです。

写真－１

飛節に見られた骨軟骨症

脛骨中間隆起の骨軟骨症　脛骨内果の透亮像・骨片　距骨内側滑車の窪み

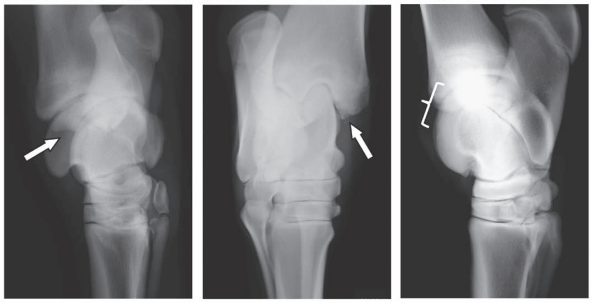

市場上場前に骨片を摘出した。【中央競馬　13戦6勝】獲得賞金　約1億円

【地方競馬　34戦未勝利】獲得賞金　300万円

反対側飛節、脛骨中間隆起に骨片があった。【中央競馬　26戦3勝】獲得賞金　2,500万円

関節が腫れることから、レントゲン撮影をして発見することも有りますが、全く症状の無い馬でも、存在していることが、レポジトリーの普及によって知られるようになってきました。症状がなくて骨片などが見つかった場合でも、いつ関節が腫れるか不安がつきまとうので、摘出手術を実施することも増えてきました。

関節下部で見られる異常としては、中心足根骨や第三足根骨に、骨膜の増成、関節間の骨棘の形成など、骨反応として生じる異常などがあります。距骨から下の足根骨の関節は、靭帯でほとんど動かないように固定されていますが、後肢で地面等を蹴るときには、相当大きな力がこの箇所に加わるものと思われます。第三足根骨前面に板状骨折の見られる例も有りました。これらの異常については、臨床例でも見られる時もあり、疼痛を伴う場合も有りますが、反応が治まってしまえば、疼痛も治まるものと思われます。

写真－２

飛節下部に見られた骨反応による異常所見

足根骨前面の骨膜増成　足根骨間の骨棘　第三中足骨の板状骨折

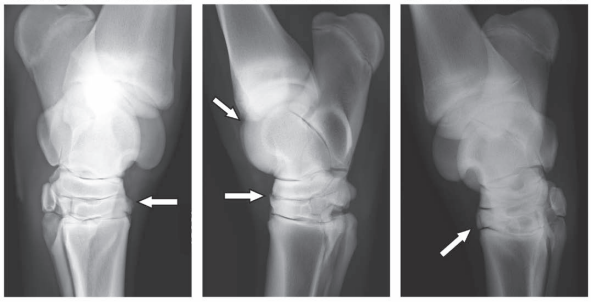

市場で売買されず。３歳時から繁殖に供用

距骨内側滑車には窪みが見られる。【中央競馬　1戦未勝利】

【中央・地方競馬　16戦未勝利】

第三足根骨は本来、厚さのほぼ均一な板状の骨ですが、前方にかけて押し潰されたような、楔状に変形してしまった例（Cuboidal bone malformation, Third tarsal bone collapse）も見つかり、これもDOD（発育期形成外科疾患）の一つとされています。DODとは、発育期の骨の疾患とされていますが、この異常は、実は胎生期の骨の発育の段階で、既に発生しているのです。飛節が極端に「深折れ」で、「夜目」の下あたりが盛り上がっているような仔馬の中には、このような症例が見つかることがあります。生れ出てきて体重を支えるようになると、疼痛や、跛行などの症状を示すようになる馬もいますが、症状を示さないまま、市場レポジトリーのレントゲン撮影で異常に気付く例もあります。

写真－３

第三足根骨の楔状の変形

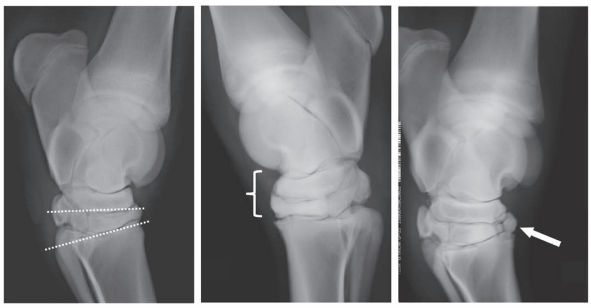

第三中足骨は前方へ向けて押し潰された形となっている。市場で売買されず。３歳時から繁殖に供用

足根骨前面には骨反応像が強く出ている。反対側飛節も同様【中央競馬　15戦2勝】獲得賞金　200万円

押し潰され、前端は骨片となっている。（詳細、本文中）【地方競馬　27戦3勝】

写真―３の右端の症例は、第三足根骨がまさしく破壊（collapse）していた例で、市場では売却されませんでした。しかし、４歳になってから地方競馬でデビューし、その後３勝して、現在は中央競馬に移籍し、活躍が期待されています。この馬の関係者の、熱意によるものと思います。