軽種馬生産技術総合研修センター マンスリーレポート 49

軽種馬生産技術総合研修センター
Center for Equine Breeding Technology

市場における獣医療検査情報の公開
― 前膝の異常所見と競馬成績 ―

前膝（腕関節）は、競走馬で最も頻繁に骨折（剥離骨折）の発症する部位ですが、１歳馬ではどのような所見が見られるのでしょう。

競走馬の前膝の骨折は、調教やレース中のアクシデントで発症しているようですが、慢性的なストレスによる、骨硬化像や骨増成、関節辺縁での骨棘など、骨の変化がかかわっているとの議論がされています。まだ激しい運動をしていない１歳馬で、そのような骨変化像があるとは考えにくいのですが、レポジトリーのレントゲンでも見つかる例がありました。

１歳馬市場のレポジトリーのレントゲン画像で見つかる手根骨前面の骨増成（16／852頭）や、関節間の骨棘（24／852頭）など、何らかのストレスによって起こる骨変化が、競馬場で起こる骨変化と同様のものか、さらには剥離骨折と結び付くのかは、もっと経過を追った症例が増えなくては検討できません。

写真－１
前膝に見られた骨反応による異常所見

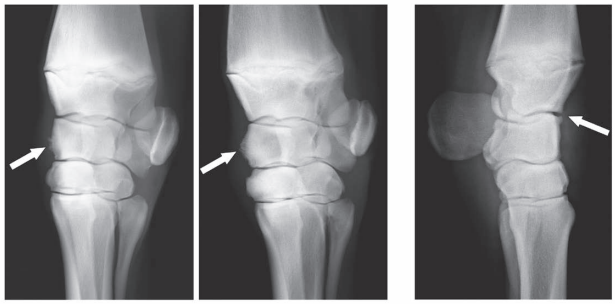

手根骨前面の骨増成　骨棘の形成

外見上も同部位に腫脹が認められた。市場では落札されず。【地方競馬　42戦7勝】

ここが原因で成績が振るわなかったとは思えない。【中央競馬 2戦 着外】

半年近くの休養がしばしばあるが、5歳になる現在も現役。【地方競馬　21戦5勝】

市場のレポジトリーのレントゲン画像のなかには、四肢の他の関節と同様に、発育期特有の骨異常像も見つかります。

「骨嚢胞」は、前膝の様々な箇所で見つかりました。特に多かったのが、尺側手根骨の「骨嚢胞」で、１割以上の馬（109／852頭）で見つかりました。あまりにも多く見つかることや、他の関節の典型的な「骨嚢胞」の画像のように、関節面直下（「軟骨下骨嚢胞」）に存在する事や、嚢胞の周囲はむしろ硬化して画像では明瞭に映し出されること、形も比較的円形に近い事、などの特徴がない症例のほうが多く、「透亮像」と称している獣医師もいます（写真－２では、典型的な「骨嚢胞」に見える像を示した）。いずれにしても、前膝に「骨嚢胞」の有った馬（118頭）の平均総収得賞金は1,000万円を超え、他の馬に劣る事は有りませんでした。

写真－２
前膝に見られた骨嚢胞様所見

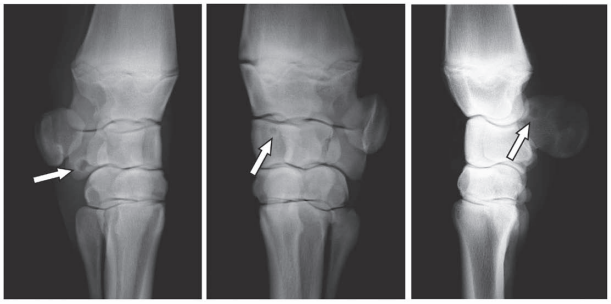

尺側手根骨の骨嚢胞　橈側手根骨の骨嚢胞　副手根骨の骨嚢胞

多くの馬（109頭）で認められた。　少数ではあるが、様々な部位に骨嚢胞が認められた。

骨折については、冒頭に述べたように、競走馬では前膝の剥離骨折が非常に多いのに対して、１歳馬での同様の骨折は、稀な例と考えられていましたが、この調査では、６頭で見つかりました。剥離骨折が発症したら、競走馬の場合、なるべく早く関節鏡による摘出手術を実施するようになってきましたが、１歳馬で見つかった場合は、どのようにしているのでしょう。写真－３（左）に示した症例は、２歳の秋には中央競馬でデビューし、33戦３勝の成績を上げていますが、その間に半年くらいの休養を３回しています。骨片が有りながら競馬を続けていたのか、休養中に手術を実施したのか、確認はしていません。

副手根骨の骨折は２頭見つかりました。写真－３（右）に示した馬は、獣医師による診療経過もなく、飼養者に確認しても、いつ発症したのかも分かりませんでした。３歳春に中央競馬でデビューし、５戦１勝の成績を上げています。

写真－３
前膝に見られた骨折

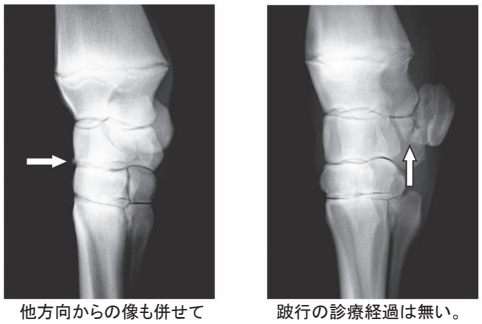

手根骨の剥離骨折　副手根骨の骨折

他方向からの像も併せて剥離骨折と判断した。【中央競馬　33戦3勝】

跛行の診療経過は無い。【中央競馬　5戦1勝】