軽種馬生産技術総合研修センター マンスリーレポート 40

軽種馬生産技術総合研修センター
Center for Equine Breeding Technology

“アシと蹄を考える会” 第5弾！ パートⅠ
ー平成24年度第2回リム&フットケア・ワークショップー

平成25年２月１日に開催されたワークショップについて、その内容を簡単に紹介します。今回は前半部分の話題です。

症例報告内容

（1）「産褥性蹄葉炎２症例」
（JBBA軽種馬生産技術総合研修センター
田中弘祐：装蹄師）

蹄葉炎の装蹄療法のポイントは、蹄の反回を促進して、蹄骨のローテーションを最小限に抑えることである。そこで２症例に対する装蹄療法として、蹄尖（つまさき）を削切して蹄の縦径を短くし、充填剤で人工蹄壁を作ってヒールアップを図り、さらに蹄底に充填剤を詰めて蹄下面全体に体重圧を分散し、深屈腱の牽引力を軽減して、蹄骨のローテーションを抑制することに心がけたことを報告。しかし、いずれも分娩後、日数が経つにつれて蹄骨のローテーションが進行し、最終的には蹄底から蹄骨先端が突き出る蹄底脱を発症して、症例１は分娩後３ヵ月、症例２は分娩後２ヵ月で廃用処分となった。

蹄葉炎ではこまめに症状を観察し、その症状に合わせて治療や装蹄療法に改良を加えることが大事であるが、廃用処分の直前１ヵ月～1.5ヵ月の間、２症例いずれも畜主や獣医師からは音沙汰がなく、十分な対応を図れなかったことが残念でならないとのコメントが添えられた。

【筆者コメント】

産褥性蹄葉炎は、急激に進行し、改善が非常に難しい病気であることから、一度発症したら、X線写真での蹄骨ローテーションの定期的な観察を継続しながら、畜主や獣医師との連携を保った綿密な治療対策が不可欠である。

（2）「繁殖牝馬の蹄葉炎」
（北海道日高装蹄師会 設楽巧喜：装蹄師）

慢性蹄葉炎罹患馬の繁殖牝馬への対処が紹介された。この馬は、初診時、蹄負面よりも蹄底が膨隆（出っ張る）し、重度の疼痛（特に右前）を示し、蹄葉炎特有のラメラーウエッジ（脆弱で異常な角質）を確認した。装蹄療法では、蹄尖を短くして蹄鉄も工夫して、反回ポイントを30mm下げると共に、蹄底充填剤により、蹄骨のローテーションを抑制した。１ヵ月後のX線像では、ローテーションの進行は見られなかったが、蹄骨先端の脱灰（融解）が顕著であった。3.5ヵ月後の４回目の処置時には、蹄底の膨隆はなくなり、正常なアーチ状の蹄底にまで改善された。4.5ヵ月後の蹄輪幅を観察するとほぼ正常に回復していたので、分娩を勘案して跛蹄（はだし）とし、処置から半年後に無事牡馬を出産した。その後、脆弱なラメラーウエッジの部分に顕著な白線裂や蟻洞が出現したが、その部を可能な限り刮削し、こまめな日常の手入れを行うことで現在も無事に過ごしているとの報告であった。

【筆者コメント】

同馬は慢性蹄葉炎の再発馬であったが、躊躇のない適切な装蹄療法が効を奏した貴重な治験例である。特に、分娩を控えて、蹄鉄の装着から跛蹄にするタイミングが絶妙であったと、その決断を高く評価したい。

田中弘祐氏の説明スライド

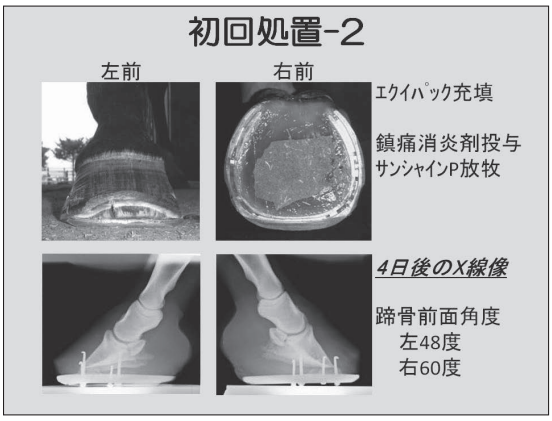

設楽巧喜氏の説明スライド