軽種馬生産技術総合研修センター マンスリーレポート 78

軽種馬生産技術総合研修センター
Center for Equine Breeding Technology

“アシと蹄を考える会”第10弾！　パートⅠ
ー平成27年度第１回リム＆フットケア・ワークショップー

平成27年９月３日、日本軽種馬協会静内種馬場研修所にて開催された標記ワークショップ。今回は、その前半部分の概要を紹介します。

症例報告

1.「蹄葉炎 ～JRAでの対応～」
（JRA日高育成牧場：I氏）

蹄葉炎の原因、症状、分類から始まり、2005～2010年にかけてのＪＲＡ東西トレセンにおける蹄葉炎の発生状況やその対応法が紹介された。次に急性蹄葉炎の対応、血管造影法、装蹄療法では、蹄底へのアドバンスクッションサポート（ACS）の装着、アルティメイトシューの装着法やその効果について説明した。さらには急性蹄葉炎症例を紹介した。

まとめでは、蹄骨ローテーションの見られない蹄葉炎、血管造影法によるレントゲン撮影、蹄葉炎が疑われる場合のACS装着の他、蹄葉炎のリスクを減らすために、ステロイドや炭水化物の過剰投与は避け、強いストレスがかかっている時の蹄の状態の確認の重要性について説いた。

【コメント】

急性蹄葉炎の診断では、重篤な跛行、蹄熱感と指動脈の強勢を認めるが、蹄骨の変位が見られないとのことなので、この時点で蹄葉炎と診断できるか否かの判断が難しく、これらの臨床症状のみにて抗炎症剤投与や蹄葉炎に対する装蹄療法を施すことにはやや疑問が残るところであった。

2.「蹄葉炎のデ・ローテーション処置」
（北海道日高装蹄師会：S氏）

デ・ローテーションとは、ケンタッキーのモリソン先生が考案した蹄葉炎馬への深屈腱切断時に行う処置で、本会が共催した2014年12月４日のモリソン先生による日高での講習会でデモンストレーションを行った方法である。この母馬の症例では、まずレントゲン像でローテーション度合を確認、蹄骨下縁角度（PA）が０度になるよう蹄踵部のみを削切する。蹄踵部のみを削切したことから蹄尖部と蹄鉄との間に空隙ができ、その部を埋めるようにACSを充填して、グラスファイバークロスにエクイロックスを塗って蹄と蹄鉄を固定した。レントゲン像で確認したところ、削蹄後PAが８度であったが処置後にはPAが１度に回復した。その後に深屈腱を切断し、1.5ヵ月後からは、エッグバー蹄鉄に変更したという。

まとめでは、デ・ローテーション処置後に深屈腱を切断し、１週間舎飼してから２週間のパドック放牧の後、子馬と一緒に通常放牧。現在４ヵ月経過し、跛行や蹄の疼痛は消失したが、患肢のPAは、－４度とね過ぎていることから、今後は、白帯肥厚およびPAの改善に注目したいと締めくくった。

【コメント】

繁殖牝馬に対する深屈腱切断術時のデ・ローテーション処置の経過についての報告であり、おそらく日高では初めての症例である。何故、デ・ローテーションし過ぎてしまったのか、どうしたらそれが修復できるかなど、まだ手探り状態の部分もあることから、今後の経過が気になるところであり、機会をみて経過報告を望みたい。

3.「Club Foot罹患馬に発症した繁殖牝馬の蹄葉炎」
（JBBA総合研修センター：筆者）

症例は、７歳の繁殖牝馬で、６ヵ月齢でグレード４のクラブフットと診断され、深屈腱支持靭帯を切断したが、未出走のまま繁殖に転用された。２産後に慢性蹄葉炎と診断され、深屈腱切断術を実施した。３ヵ月後には蹄底が正常なアーチ状に形成された。装蹄では切断部の癒着を遅らせるため、切断から10ヵ月までは蹄尖部を延長し、反回時にストレスを与えた。その後は、レントゲン像を確認しながら、蹄叉尖から反回ポイントまでの長さを35㎜とし、脆弱な白帯肥厚部分も蹄鉄接着と同時にエクイロックスで覆ったことを説明した。

総括としてモリソン式のデ・ローテーション処置を使わずに深屈腱切断術を実施、跛行は改善され、蹄の疼痛は消失。現在でも蹄形異常は残存し、白帯肥厚や蹄踵の過剰生長が見られるが、処置後のPAは正常範囲の２度に収まっている。術後は経過が良く、２産して現在も妊娠中であることを伝えた。

【コメント】

蹄骨や蹄の変形が著しかったため、屈腱切断の決断がやや遅かったものの、蹄踵の過剰生長を除けば、経過は良好である。この症例は、モリソン氏のデ・ローテーション処置と出会う前の症例であり、この症例にもその処置を施していればさらに良好な結果が得られたものと思っている。



装蹄師の説明スライドの１枚

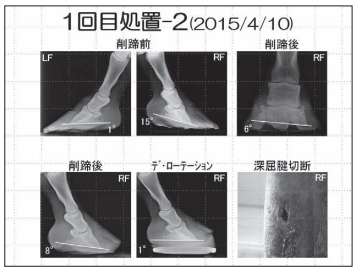

Ｓ装蹄師の説明スライドの１枚