軽種馬生産技術総合研修センター マンスリーレポート 63

軽種馬生産技術総合研修センター
Center for Equine Breeding Technology

“アシと蹄を考える会” 第8弾！ パートⅡ
ー平成26年度第1回リム＆フットケア・ワークショップー

前号に続き、平成26年９月に開催されたワークショップの後半部分を紹介します。

症例報告

3.「慢性経過を辿った踏創の一例」
（HBA 静内支所：I氏）

最初に踏創について、教科書から抜粋した図を使い、その症状と診断、治療について一連の説明があり、続いて１歳牝馬に発生した踏創の治療結果について報告が行われた。この症例馬は、パドック放牧中に丸釘を踏み、４日を経た時点で獣医師の診断を受け、この時点では、右前肢にグレード４/５の跛行があり、その蹄には熱感や指動脈拍動の亢進が見られたとのこと。そこで、消炎鎮痛剤と抗生剤の投与を開始し、デブリード（患部の掻爬）後に保護バンテージを巻き様子を見たところ、第６病日には踏創部より排膿して跛行が軽減（グレード３/５）したという。そこで患部を生理食塩水で洗浄し、抗生物質（ニューサルマイS）を局所に投与。経過が良好なことから、第７病日以降も消炎鎮痛剤と抗生剤を投与した。さらに、その後の経過としてレントゲン検査や蹄関節エコー検査および蹄エコー検査（トウ嚢穿刺）の所見が提示された。

本症例は、まず抗生剤の局所灌流を行ったが、その効果がなかったことから非感染性の病変（蹄関節滑膜炎）を疑い、ステロイドの投与で良化がみられたことを踏まえ、初診時の正確な診断に基づく適切な治療の大切さを強調した。

【コメント】

ステロイド剤の投与は慎重な判断が必要であり、参加者からはステロイド剤使用の経緯について質問が寄せられた。またレントゲン写真やエコー像だけでなく、蹄の外見を示すスナップ写真があれば、さらに判りやすい報告になったであろう。

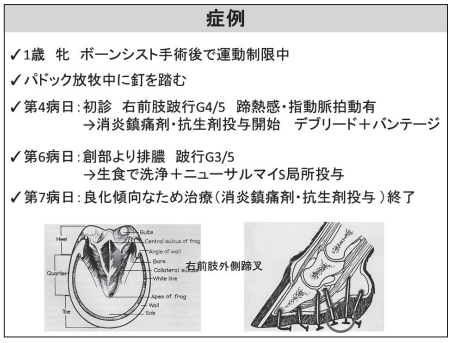

I氏の説明スライドの１枚

4.「1歳馬の釘による刺傷の1症例」
（NOSAI日高 中部支所：A氏）

症例はサラブレッド１歳５ヵ月齢の牡馬の左後肢で、釘を踏み、蹄叉に釘が刺さり、創口から出血して支跛を呈していた。刺さった釘は４㎝の深さに達していた。そこで創口に金属製導乳管を刺してX線検査を行ったところ、その傷は深屈腱にまで達していたという。治療は抗生剤と抗炎症剤の投与を中心に行った。その結果、治癒までに６ヵ月を要したが、痛みは蹄よりも腱の傷によるもので、受傷から８日目には蹄球より自壊（排膿）した。跛行は負重不能状態から蹄尖のみでの着地、その後改善に向かった。このような症例が重症化するか否かの境目は、刺傷の深さと受傷部位によるとの説明に加え、今回は傷が深屈腱にまで達していたことから回復までに長期間を要したとの指摘があった、また傷の深さを探るには金属製導乳管が有用であるとのコメントで報告を結んだ。

【コメント】

１歳馬の蹄に４㎝も釘が刺さったということは、蹄叉から蹠枕、深屈腱までを突き抜けた可能性もある重傷例であった。深屈腱の痛みの診断は管骨の部分の触診で判断するとのコメントがあったが、蹄骨の付近での深屈腱損傷による疼痛反応が管骨にまで及ぶのか、さらに検証の必要があると思われた。

おわりに

（１）セミナーの冒頭に事務局から「参加者は専門家ばかりではないので、素人にも判るような噛み砕いた説明や質疑をお願いしたい」との配慮を要請したためか、発表者の多くが判りやすい解説に心がけてくれたことに感謝したい。

（２）報告の一部には非常に稀な興味深い症例もあったが、それらの発表では外見を提示する写真が少なかったことがやや残念であり、日常業務の合間に写真撮影を行うことの難しさが窺えた。

（３）今回は35名の参加者の内、装蹄師は13名に留まり、ここにきて装蹄師の参加者が漸減しているが、そこには事前の広報不足もあったと反省している。しかしながら本ワークショップもすでに８回を数え、回を重ねる毎に装蹄師と獣医師の両者の間で垣根の無い活発な意見交換が交わされるようになってきたことは大いなる進歩であるといえる。今後さらに参加者の興味を引くような企画を立案し、装蹄師や獣医師等との連携強化を図りたいと考えている。

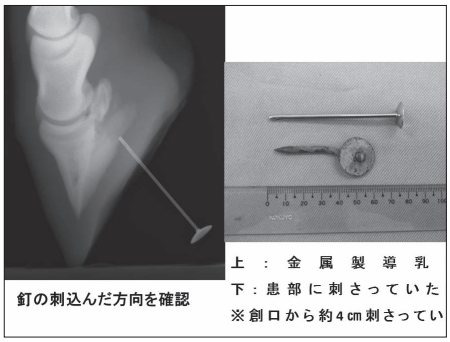

A氏の説明スライドの１枚