軽種馬生産技術総合研修センター マンスリーレポート6

軽種馬生産技術総合研修センター
Center for Equine Breeding Technology

高度獣医療技術研修
ー「喘鳴症」の手術ー

マンスリーレポート５では，喉の内視鏡検査の話のなかで，喉に異常のある馬に対しての外科手術について少し触れてみました。当研修センターでは獣医療技術研修として，内視鏡検査についての講師でもあったDr. Rodgersonに，外科手術の実技研修も実施していただきました。実施した手術は，「喉頭片麻痺」（いわゆる「喘鳴症」）に対する，「喉頭形成術」（Tie-Back）です。

図に示しましたが，要するに，麻痺してしまった弁状の構造物（披裂軟骨）を，呼吸時に閉じてしまわないように引っ張り上げて固定しておく手術です。糸を喉の中に出すわけにはいかないので，頸の筋肉を開いて披裂軟骨の一部である筋突起に糸を掛け，その後ろの輪状軟骨に引きつけて固定します。麻痺を治すわけではありませんので，引っ張る強さ，方向（糸を固定する位置）によっては，症状が治らない場合もあれば，強く引っ張りすぎて，飲んだり食べたりするときに問題が生じてしまう場合もあり，成功率は60％～75％くらいと言われています。数多くの症例で実施している先生のちょっとした工夫やコツ，あるいは道具の改良などが成功率を高めることになります。

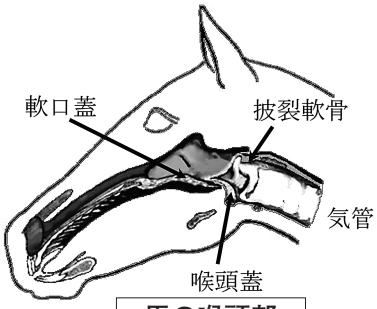

馬の喉頭部

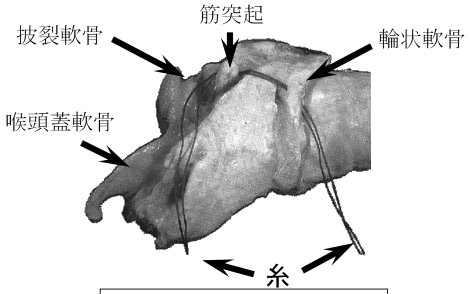

喉頭を形成する軟骨

参加した獣医師は19名で，自身で喉の手術を実施している先生もいれば，実際に見たのは初めてという先生もいました。経験のある先生３名には，講師の先生の助手として，手術に加わって頂きました。手術室に入らず，２階の見学室から見る先生もいました。手術中の喉の様子は内視鏡で観察できますが，見学室の人にもモニターで見えるようにしてあります。

手術中の様子は，２階の見学室からも見ることができる

自身で経験している先生は，他の先生の手技を見ることに大変興味をもたれていたようですし，自身では手術を実施しない先生も，「喘鳴症」の症例に遭遇した場合には，より的確な判断・説明ができるようになったかと思います。

「喉頭形成手術」をできる獣医師の数は増えなくとも，「喘鳴症」が原因で何もせずに競馬をあきらめている馬の数が減ってくれればというのが，この研修の目的です。最近では大きなレースに勝った馬が，実はこの手術を実施して「喘鳴症」を克服していたことが公表されるようになってきました。

走行中の「喉頭片麻痺」
左側の披裂軟骨が気管を
塞いでしまう。

手術により改善
左側の披裂軟骨は開いた
状態で固定されている。

このような高度な医療技術を駆使しても，競走馬として成績をあげられるのは，ほんの一部の馬かも知れません。でも国内でも，このような獣医療技術が普及しつつあり，成果も出てきています。日々の往診に忙しく，自分では実施しない獣医師でも，このような獣医療技術を知らなかったでは済まされません。生産界がなにもしないまま競走馬としての可能性を，摘んでしまうのはもったいないとは思いませんか。