

“アシと蹄を考える会” 第6弾! パートⅡ —平成25年度第1回リム&フットケア・ワークショップ—

前回に続き、平成25年9月に開催されたワークショップの後半部分を紹介いたします。

症例報告

(3) 「柱状型角壁腫の一例」

(JRA日高育成牧場 大塚尚人: 認定装蹄師)

症例はJRA競馬場で繋養している13歳の中半血種で、初診からの7ヵ月間は左後内蹄尖部の挫陥と診断された症例です。軽運動と短期休養を繰り返していましたが、競走馬診療所で検査したところ、柱状型角壁腫(ケラトーマ)と診断されました。全身麻酔下で患部の蹄壁を剥離して、内部の角壁腫を除去しました。術後は、患部の継続治療のためにホスピタルプレート(脱着可能な蹄底の被覆板)を装着し、剥離した蹄壁には横に1枚のプレートを渡して固定したものの、負重による蹄壁の歪みが生じたので、7日後には上下2枚のプレート固定に変更。蹄の模型を使い、垂直荷重による蹄壁の歪みを再現し、上下2枚の固定プレートの必要性を説明するアイデアは秀逸でした。20日後にはさらに負重時の歪みを抑制するため、蹄壁下部をエクイキャストにて被覆し、358日目には正常な蹄壁が再生されたとのことでした。

【筆者コメント】

本ワークショップでもこれまでに数例の球状角壁腫の報告は行っていますが、今回は教科書などでしかお目にかかれない珍しい柱状型角壁腫で、蹄壁の歪みを再現した動画を取り入れ、分かり易く、興味深い報告でした。

(4) 「今シーズンの肢軸異常(ALD)矯正馬」

(NOSAI日高 家畜診療センター
佐藤正人: 獣医師)

今年の肢軸矯正手術は、当歳馬の腕節外反が12頭20肢(平均日齢35.8日)、球節内反が5頭7肢、外反が1頭1肢(平均日齢59.3日)、1歳馬の腕節内反が1頭1肢(486日齢)であった。来院前に充填剤による蹄負面張り出

し処置(エクステンション処置)を行った症例が9頭、削蹄のみが9頭、無削蹄1頭であり、1歳馬を除けば来院時の平均日齢は38.8日齢(腕節35.8日齢、球節59.3日齢、1歳馬486日齢)でした。全ての馬にSingle Screw法による矯正と蹄負面張り出し処置を行い、数例について写真や動画を用いて詳しい説明がありました。近年は蹄の矯正処置でも改善しない重症例が多いように感じられたそうです。また術後に再び肢軸が異常を呈するケースもあったことから、これらの症例では術後に頻繁かつ繊細な蹄の調整を続け、生産者、装蹄師、1次および2次診療獣医師が連携をとりながらアプローチしていく必要があることを強調しました。

【筆者コメント】

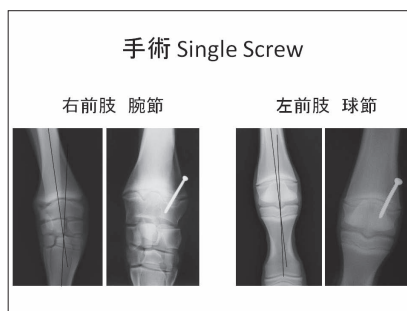
例えば、球節内反矯正のSingle Screw法は1.5ヵ月齢から、遅くても2ヵ月齢までに行うべきとの指摘がありましたが、この通りに対応するとすれば、その前に蹄負面処置による矯正を行うことが難しくなることから、装蹄師と獣医師が相互に協議して、最善の矯正プログラムを立案する必要があると感じました。

おわりに

- ・今回の参加者は37名であったが、一番参加してもらいたかった開業装蹄師が13名とやや少なかったことが残念でした。
- ・開業装蹄師からの報告は、当初3題を予定しましたが、都合により2名がキャンセルし、実際の報告は1題となってしまったことが残念でした。
- ・しかしながら、質疑応答では、今回始めて座長である武田英二氏(日高装蹄師会会長)から指名することなく、参加者が積極的に論議する盛り上がりを見せ、特に佐藤獣医師の講演では、獣医師と装蹄師がこれまでの経験を踏まえた意見をぶつけて議論し、充実したワークショップとなり、終了後には「良いセミナーだった。今回が一番盛り上がった」といった嬉しい声もあちこちから聞かれ、企画者として安堵の胸をなで下ろしたところです。今後もさらに参加者に興味を持って貰えるような充実した企画を立案して、装蹄師や獣医師あるいは牧場関係者との連携を強化していきたいと考えているところです。



大塚尚人氏の説明スライドの1枚



佐藤正人氏の説明スライドの1枚