軽種馬生産技術総合研修センター マンスリーレポート 53

軽種馬生産技術総合研修センター
Center for Equine Breeding Technology

“アシと蹄を考える会” 第6弾！ パートⅠ
ー平成25年度第1回リム＆フットケア・ワークショップー

平成25年9月12日に開催されたワークショップについて、その内容を簡単に紹介します。今回は前半部分の話題です。

症例報告

（1）「肢蹄矯正や保護材料あれこれ」
（JBBA 軽種馬生産技術総合研修センター
田中弘祐：認定装蹄師）

米国では最近、子馬の肢蹄矯正や蹄の摩滅保護などに布製の補強材が使われています。商品名はCobra sox（カーボンとケブラーの綾織り）やケブラークロスです。ケンタッキー州レキシントンの著名なルード＆リドル馬診療所のDr. MorrisonがCobra soxを用いて行った装蹄療法や生産地での応用例を紹介しました。

まず、カーボンクロスとケブラークロスとはどのような素材なのかを簡単に紹介しました。実はそれらの素材は、装蹄用に開発されたものではなく、元来はレースカーのボンネットや防弾チョッキなどの素材として開発されたものです。その強靱な耐久性と自由に成形できる特性を利用して、馬の肢蹄矯正や蹄の保護にも使われ、成果を上げています。具体的には、ケブラークロスを使った当歳馬のZig_Zag（X脚＋球節内反）肢勢矯正への応用実例や、白線裂、裂蹄などの装蹄療法への応用方法を説明しました。

また、生産地の装蹄師や獣医師にも是非知っておいて欲しい肢勢矯正用のエクステンションプレートや、蹄の保護などに使われているHorse Slips（ゴム材でできたコイル状のカバー）、あるいはQuix Shoe（合成樹脂製の蹄充填剤を流し込んで簡単に合成樹脂蹄鉄を造ることができる鋳型）についても、その扱い方や実際に使用した際の経過を紹介しました。

【筆者コメント】

近年、肢蹄矯正や蹄保護材料は様々な商品が開発・市販されています。これらの多様な素材の特性を熟知して、症例に合わせて適切な素材を選定し、以前は改善が不可能だった症例への応用や、新たな発想での装蹄療法に活用していきたいものです。

（2）「私の装削蹄療法」
（北海道日高装蹄師会　佐々木　憲：認定装蹄師）

まず蹄壁欠損2症例の装蹄療法が紹介されました。最初の症例は、左後外蹄踵壁の重度欠損を発症した競走馬で、蹄冠部にまで亀裂が広がっていたことから、その部分の蹄冠部も思い切って削除した結果、その部分からは角質が生えてこなくなったが、それでも当該馬はその後数回、レースに出走させることができたとのことでした。2例目の蹄壁欠損症例は2歳馬で、欠損が右前外側の最大横径部から蹄踵壁にまで達し、蹄骨も露出していましたが、蹄冠部は残存していました。まずは獣医師による治療を行い、1ヵ月後には包帯が取れたものの、蹄壁欠損により蹄負面に不均衡な負荷がかかり、蹄が歪んできたことから、欠損している部分の荷重を調整するための特殊な蹄鉄を造鉄して装着したところ、3ヵ月後には欠損部の蹄が生長してきたので蹄鉄を除去。傷が固まったところにエクイロックスで模擬蹄壁を作り、4ヵ月後には調教再開が可能になったとのことでした。

その他、重度のX脚にダーリックエクステンション（矯正用の靴）＋スーパーファースト（充填剤）＋矯正削蹄を行って完治した症例や、調教開始直後の1歳馬に起こった裂蹄に対してホームセンターで市販されているプレートを応用した症例、さらには競馬場で跛行を繰り返し、原因が分からずに牧場に戻って来たケラトーマ（角壁腫）2症例の装蹄療法が紹介されました。

【筆者コメント】

興味深い6症例の装蹄療法が紹介されたが、2症例を除き、4症例では装蹄療法を実践した後の経過を追った写真が揃っておらず、その全容が分かりにくく、非常に残念でした。日頃の作業中にこまめに症例写真を撮影することは、作業の中断を余儀なくされることからも難しいことだとは思いますが、技術を第三者に伝えるためにも日々の記録に心がけて欲しいところです。



筆者の説明スライドの1枚

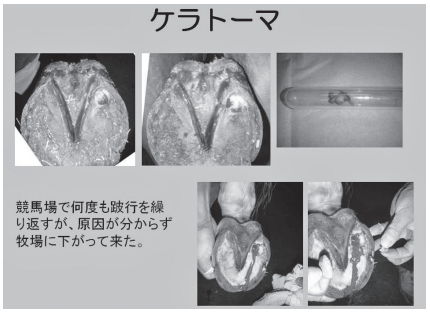

佐々木憲氏の説明スライドの1枚