軽種馬生産技術総合研修センター マンスリーレポート 51

軽種馬生産技術総合研修センター
Center for Equine Breeding Technology

市場における獣医療検査情報の公開
― 市場レポジトリーの普及の効果は ―

「マンスリーレポート42」以降、北海道１歳馬市場（2007～2009年；セレクション、サマー、オータムセール）に提出された約1,000頭のレントゲン画像を調査した結果について紹介してきました。

「マンスリーレポート45」では、主な所見について認められた頭数を、米国での調査報告も併せて示しました。両調査間で、各部位毎の発生の傾向に多少の差が見られることは、飼養方法や環境の違いによるのか興味深いところでしたが、日本の若馬は概して異常所見が多いということは有りませんでした。

「マンスリーレポート46」からは、各関節部位での主な所見の画像を、その馬の競馬成績を併せて例示しました。比較的多く見られた所見の一つである「種子骨の異常な血管陰影」を例に、異常の有る馬と無い馬で、その競馬成績（出走した馬の比率、１勝以上した馬の比率、平均獲得賞金）にあまり差がないことが分かりました。稀に見られる所見では、統計学的解析で競走成績を評価するのは意味の無いことでしょうが、たとえば副手根骨の骨折は２頭で見られ、ともに出走し、１頭は地方８勝（100戦を超え現役）、もう１頭は中央で５戦１勝の成績でした。

そして結論としては、異常と思われていた所見が、市場に上場される馬でもしばしば見つかり、そのような所見の馬が、必ずしも競馬成績が悪いのではないことが分かりました。元はと言えば、異常所見とは、跛行や腫脹などの症状を示した症例で見つけた所見であったのですが、実は症状をあまり示さない例や、現時点では症状は治まっており、画像の異常だけが残ってしまっている例などが、意外と多いことが分かりました。

このことを踏まえて獣医師は、レポジトリーのレントゲン画像を見る時も、あるいは症状を示す馬を診断する時にも、画像の異常所見が何を意味しているのか、現時点では症状とどう関係があるのか、そして今後どうなるのかを、しっかりと検討する必要性があることを再認識するでしょう。そして、それに相応しい知識の習得や、研究が進むこととなるでしょう。

また、市場に上場する馬を飼養管理してきた人も、多少の腫れや熱感でも獣医師に診せ、レントゲン撮影をするなど、注意深い管理もするようになるでしょう。市場に先がけて四肢のレントゲン撮影をする牧場も出てきました。

2008年、2009年の市場に上場された調査対象馬807頭のうちの17頭では、飛節の関節鏡手術をしていることが公開されていました。聞き取り調査では、市場の後、競馬場に行く前に手術をしている馬も、10頭近くはいましたが、上場直前の検査で骨片の存在を知って欠場し、手術をした馬もいました。飛節等の骨片をそのままにしておいても、必ずしも腫脹や跛行といった症状を示すとは言えませんが、競走馬として必要なことや生産界で出来ることは、できるだけ生産地で済ませておくようになってきました。

明け１歳冬期に四肢のレントゲン撮影を実施して認められた異常像

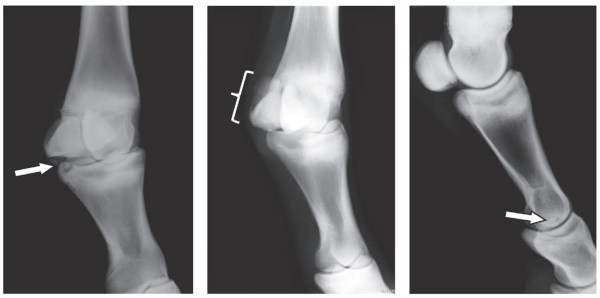

7ヵ月齢　牝 左後球節の骨片 すぐに摘出手術を実施することとした。	7ヵ月齢　牝 左前内側種子骨の膨大化 他牧場から来たので経過は分からず。	8ヵ月齢　牡 右後第一趾骨の骨嚢胞 今後も定期的なレントゲン撮影を実施する。

一方その馬を購入する人や、競走に向けてその馬を管理する人も、いろいろな問題に遭遇してきたかと思われますが、問題が生じてから異常に気付くのではなく、事前に分かっていれば大きな問題にならないような策を講じることができることでしょう。

市場レポジトリーにおける獣医学的情報の開示は、その馬の質を保証するものではありませんが、かといって、開始された当初に危惧されたような、上場した馬の質が下げられて見られてしまうものでもありません。上場される馬の質を向上させるものではなく、市場の公正性を向上させるものなのでしょう。

さらには、この制度の普及は、獣医療技術や、生産地での飼養技術、競馬場での調教技術の向上には大きな刺激となっていることでしょう。