

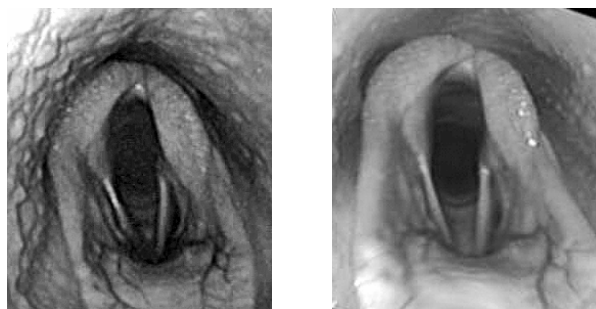
## せり市場における獣医療検査情報の公開 — 喉の内視鏡検査 —

サラブレッドせり市場のレポジトリーには、様々な獣医学的検査の情報が集められています。前に紹介した四肢のレントゲン画像ばかりでなく、「喉の内視鏡検査」の所見もその一つです。

競走馬の気道の上部には、「喘鳴症」、「軟口蓋背方変位」など競走時に呼吸の問題を起こし、競走馬としての能力に影響を与えるような異常が認められることがあります。強い運動を負荷しなくとも、それをチェックできないかと実施されているのが、この「喉の内視鏡検査」です。実施方法は、安静にした馬の鼻孔から軟性の内視鏡(ファイバースコープ)を咽喉頭部手前まで挿入し、喉頭部の形態、呼吸時の動きなどを観察することによるものです。

米国などでは、喉の検査は携帯できる内視鏡を用いて、往診先でも普段から実施されています。異常所見はきちんと分類され、その程度の違いもグレード分けされています。たとえば、「LH, Grade II」といえば、グレード2の喉頭片麻痺(「喘鳴症」)を示し、両側披裂軟骨は十分外転するが、左右の同調性に欠ける程度の麻痺があることを意味しています。

国内のせり市場では、平成18年から「喉の内視鏡検査情報」の開示が、一部の市場で開始されました。日本の獣医療では、内視鏡検査は米国等のようには普及はしておらず、診療所等に馬を運んだ上で、動画撮影も可能な大きな機器での検査が主流であったため、市場に提示されるのも、動画記録そのものとなっています。



「喉頭片麻痺」(LH, Grade III)

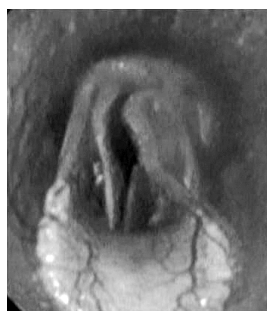披裂軟骨の左右不対称

左側は吸気中も十分開かない。

レントゲン画像の異常所見でも述べましたが、「喉の内視鏡検査」で認められる異常所見も、その後の競走成績にどの程度影響するのかは、なか

なか一概には答えられるものではありません。重要なことは、購買者には、信頼する獣医師等の意見を参考にしながら、自分自身の責任で、購入するかどうか判断してもらうということです。

とはいえ獣医師にも、売買での判断が公正にできるような、内視鏡検査の適切な技術も必要です。異常に対しての予後や処置についての知識も必要です。購入希望者から意見を求められた場合には、データ、知識、経験をもとに何かしらのアドバイスをしなくてはなりません。



走行中の「喉頭片麻痺」



トレッドミル運動下での喉の内視鏡検査

研修センターでは、喉の異常に関するさまざまな研修を実施してきました。

米国からは実際に喉の内視鏡検査を実践し、著書まであるDr.Rodgersonを講師として招き、豊富な症例経験を紹介した講演と、実際に走っている馬の喉の動きをみるために「トレッドミル運動下での喉の内視鏡検査」の実技研修を実施し、異常のある馬に対して、競走能力を取り戻すための手術の実技研修も実施しました。

更に、若い獣医師には、レポジトリー用の検査の前に、実習馬を用いた実技練習を積む機会を設けました。

### お問い合わせ

〒056-0144 新ひだか町静内田原517

軽種馬生産技術総合研修センター

TEL 0146-46-8008

FAX 0146-46-8009

✉ tecenter@jbba.jp