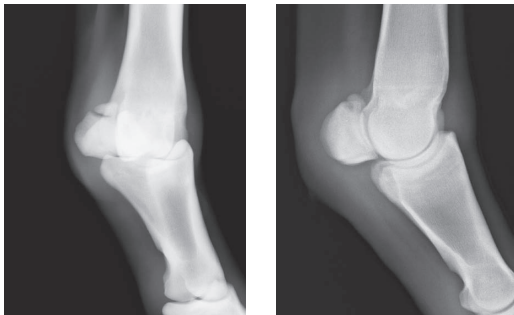


市場における獣医療検査情報の公開 — 種子骨の異常所見と競馬成績(2) —

種子骨の指摘すべき所見として前回は、最も多くみられた所見である、「異常な血管陰影」についての調査結果を示しました。今回は、種子骨のその他の指摘すべき所見について紹介します。

数は少ないのですが、離断した骨片が見られる例もあります(前肢4頭、後肢14頭、うち前・後肢1頭。約1,000頭中)。まさしく骨折と言っていいような例もありますが、レントゲンを撮ってはじめて気が付くことが多いようです。「異常な血管陰影」を思わせるようで、角度を変えて見ると、離れている骨片であったといったような例もあります。

写一 種子骨の骨折



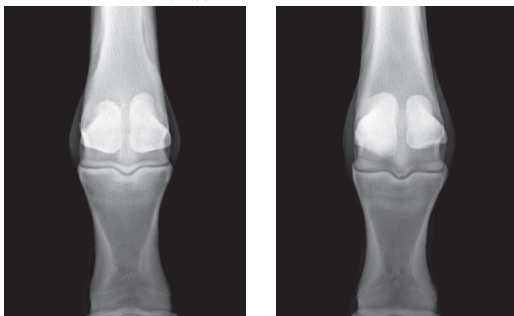
種子骨の骨折
右後肢 13戦 3着 2回

離断した骨片
撮影角度によっては「異常な血管陰影」のように見える。
右後肢 29戦 1勝
格安で購入されたが、2千万円近くの賞金を獲得した。

種子骨の本来の形とは異なった形をした例もあります。内外の種子骨の一方が上下方向に伸びてしまったような例もあり(前肢22頭、後肢8頭)、過去において骨折を発症し、それが離れたまま骨が埋まって固まったのではないかととも言われています。幅や前後方向に大きくなった例や、異常に凹凸がある例等もあります。

他には、中手骨・中足骨との関節部辺縁で骨が

写二 種子骨の変形



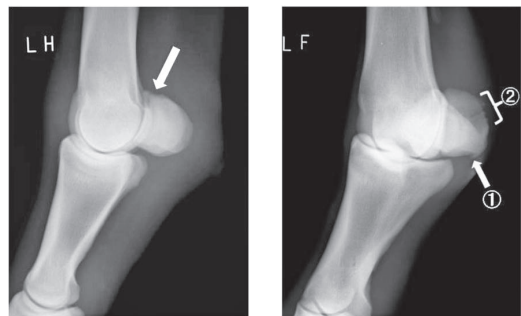
上方に伸ばした種子骨
左前肢 16戦 2勝

底部で大きくなった種子骨
左前肢 10戦 3着 2回

尖って出てきている例(「骨棘」)、靭帯の付着部に骨反応が出てきている例なども、重度なものから軽度なもので、様々な例があります。

「異常な血管陰影」と「靭帯付着部の骨反応」とが混在している例、「靭帯付着部の骨反応」があり小さな骨片もある例など、各所見が混在し、それらに関連性を感じる例もありました。

写三 種子骨の骨反応



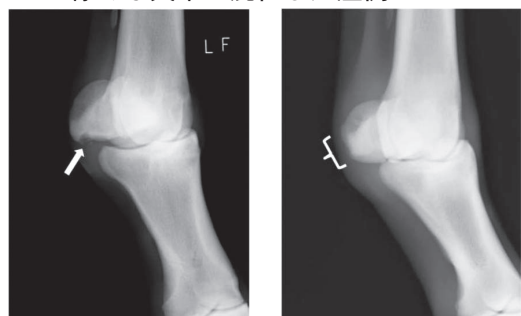
関節部辺縁に骨棘が見られる。
左後肢 9戦 1勝

靭帯付着部の骨反応①
「異常な血管陰影」もあり、そこにも骨反応が見られる。
②
左前肢 1戦 0勝

これら種子骨に異常な所見の認められた症例も、市場に出てきている以上、明白な跛行を呈する例はありませんが、球節が異様に大きかったり、よく見ると球節があまり沈下しないでいたりする例もいるようです。それらは、骨の異常ばかりでなく、靭帯炎や関節炎も疑ったチェックが必要なのでしょう。

一方競馬成績については、種子骨にこのような所見があると競馬はできないということではなく、骨片が見られた馬でさえも、17頭中15頭は出走し、2,000万円近くも賞金を獲得した馬もいます。ただし、各所見ごとに異常の有る馬の頭数は少なく、出走馬率、勝利馬率あるいは平均総賞金額などを、異常のない馬との比較はしませんでした。

写四 様々な異常が混在した症例



「靭帯付着部の骨反応」と「離断した小骨片」が見られる。
左前肢 4戦 2勝

「異常な血管陰影」と、骨反応によると思われる形態の異常が見られる。
左前肢 31戦 8勝
この馬は、本調査対象となった約1,000頭の中で、最も高額な賞金(約3億円)を獲得している。