軽種馬生産技術総合研修センター マンスリーレポート 46

軽種馬生産技術総合研修センター
Center for Equine Breeding Technology

市場における獣医療検査情報の公開
― 種子骨の異常所見と競馬成績 ―

この「市場における獣医療検査情報の公開」の連載の当初から触れてきた、レントゲン画像の所見と競走成績との関係について調べてみました。今回は比較的所見の認められる頭数の多い種子骨の所見に対して、その競走成績との関係を紹介します。

種子骨の指摘すべき所見としては、「異常な血管陰影」が最も多く認められます。軽種馬生産界では、「種子骨に鬆(す)が入っている。」と表現されることが多いようですが、種子骨の後縁に向かって放射状に広がる複数の線で、この線は実際には血管が通っている跡だと言う事が分かっています。ですから、どんな馬でも存在する所見なのですが、通常のレントゲン画像では１本も判読されないような場合もあります。

この調査での「異常な血管陰影」は、「太さが２㎜以上の、不整な線が１本でもあるもの」としました。線が複数本見られても、細い真っ直ぐな線ならば、異常所見とはしませんでした。集計では、前肢・後肢で分けて分析しましたが、左右・内外４つの種子骨のいずれかに異常な血管陰影があれば「異常な血管陰影あり」としました。

種子骨の「異常な血管陰影」は、前肢に162頭(15.4%、162／1,055頭)、後肢に182頭(17.7%、182／1,031頭)に認められ、後肢の種子骨の方が多少多い傾向がありました。

「種子骨の異常な血管陰影」の有無と、その後の競走馬としての成績の関係を示したのが、図―１、図―２です。１回でも出走できる馬の率は、前肢・後肢のどちらも、異常が認められても、認められなくても、92～94%と非常に高い値で、差はありません。優勝できる馬の率は、後肢では異常の有無にかかわらず、ほとんど差はありませんでした。前肢で異常のある馬は、勝利馬率ではやや低い値となりましたが、総賞金額は、前後肢とも異常のあった馬のほうが平均値では高くなっていました。図－２では、総賞金額を階層に分けて、郡ごとの頭数比率の分布を示しましたが、前肢・後肢、異常の有無のどの郡に於いても、その分布状況には大きな違いは有りませんでした。

図－１ 「異常な血管陰影」の有無による競走馬としての将来
北海道市場１歳サラブレッド 2006~2009

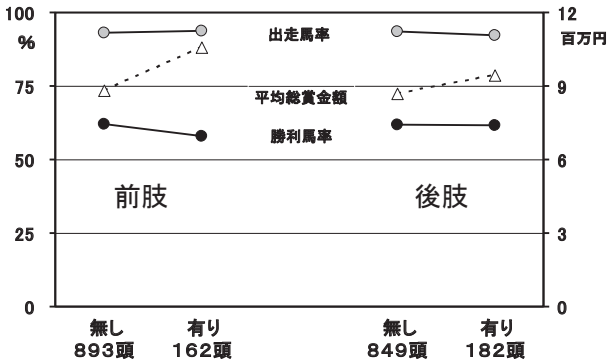

図－２ 「異常な血管陰影」の有無による総賞金額の違い
北海道市場１歳サラブレッド 2006~2009

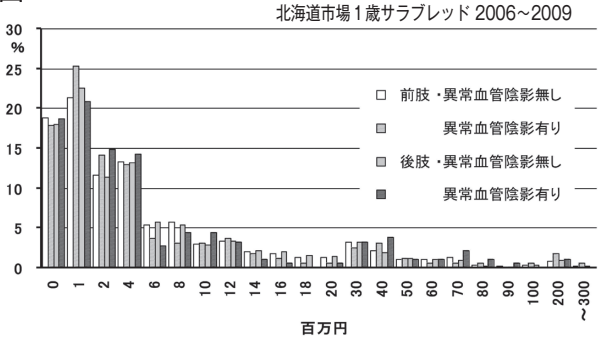

「種子骨に鬆の入っている馬」でも、そうでなかった馬に劣ることなく、数千万円、数億円の賞金を獲得している馬もいるのです。

写－１

「種子骨の血管陰影像」

種子骨の後縁に向けて放射状に広がる複数の細い線。

この調査では、「異常な血管陰影像」とは、しなかった。

左後外側種子骨

写－２

「異常な血管陰影像」

血管陰影は上の写真と同じ様に走行しているが、線は太く不整である。

右前内側種子骨

地方競馬　17戦１勝

写－３

「異常な血管陰影像」

右前内側種子骨

中央競馬　37戦５勝
総賞金 １億2,000万円
７歳になった現在も、地方競馬で活躍している。