軽種馬生産技術総合研修センター マンスリーレポート 44

軽種馬生産技術総合研修センター
Center for Equine Breeding Technology

市場における獣医療検査情報の公開
― レントゲン画像の所見 ―

前回のマンスリーレポートでは、１歳馬市場のレポジトリーに提出された四肢のレントゲン画像の調査で、「指摘所見」が全く見られなかった馬は、約1,000頭のうちの僅かに123頭であった事を紹介しました。指摘すべき所見がある馬は、購買者にとっては購入の選考から外す馬だとしたら、９割近くの馬は売れないことになってしまいます。でも実際には、「指摘事項」の有無にかかわらず、９割以上の馬が競馬をしています。

ではここで言う「指摘すべき所見」とは何でしょう。とりあえず、ここで調査したのは、米国のケイン獣医師らが調査して発表した研究論文に掲げている約40項目の所見に準じて、実施したものです。それらは、正常では無いはずの骨片が見られるとか、骨の形が違う、関節表面の形状が違う、骨の写りの濃さ（吸収像、硬化像）が違う、といったものです。

それらの項目の幾つかは、多くの獣医師が、跛行や腫脹を示している馬において、実際にレントゲン撮影をして見つけた事のある画像と同様の所見です。たとえば、飛節の関節液が増量して腫れているといった症状（飛節軟腫）のある馬は、レントゲン撮影をして関節内に骨片などの異常（離断性骨軟骨症；OCD）を見つけると、それが腫脹の原因として、摘出手術を実施する事もあります。でもこのレポジトリーに提出されたレントゲン画像の調査では、飛節の関節内に骨片が認められた馬が、約1,000頭中に75頭もいましたが、これらの馬は飛節の腫脹があったわけではありませんでした。ですから、飛節の関節内に骨片があっても、必ずしも腫れるとは限らないということが確認できました。

また幾つかは、正常なレントゲン画像ではないものの、果たしてその時点での跛行や腫脹の原因となっているか分からない所見もあります。かつて何らかの症状を示していたであろうが、今は治まっているのもあります。畜主でさえも跛行に気が付かない例もあると思います。

あるいは、全くの正常で、その馬の単なる特徴と言ってもいいくらいのものもあります。馬でも稀に存在する第１番目の指の痕跡を見ると、まるで骨折片のように見えますが、「異常」ではありません。同じように、調査した40項目のなかには、将来「異常所見」としなくなる項目もあるかも知れません。

つまり、レントゲン画像の「異常所見」が、イコール跛行や腫脹の原因を示すとは限らないのです。どの「所見」こそが、その後の競馬に影響を与える「指摘すべき異常所見」なのか、実は議論の余地が残された問題なのです。

飛節・脛骨中間隆起の離断性骨軟骨症（OCD）

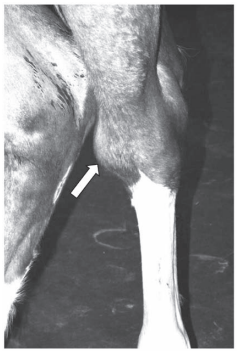

「飛節軟腫」の症例
レントゲン撮影でOCDを確認

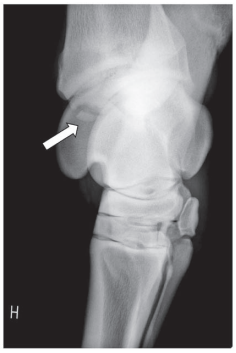

レポジトリーで見つかったOCD
外貌からはわからず

レポジトリーでみつかった様々な部位の骨嚢胞（Bone Cyst）

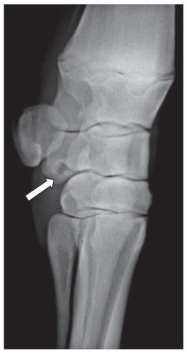

前膝・尺側手根骨

前肢球節・第三中手骨

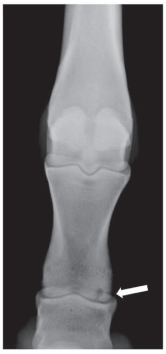

後肢球節・第一趾骨

とはいえ、気になる所見があると獣医師は、現在のその馬の症状の有無や、自身が体験した症例からの知識、研究者等の研究・調査から得た知識を基に、将来に考えられる事などを検討して、何らかのアドバイスをすることになるでしょう。

ここで紹介した１歳市場約1,000頭の調査結果も、アドバイスの際の指標の一つになるよう整理して、獣医師向けに、あるいは多くの競馬関係者向けに、様々な場で公表していきます。