軽種馬生産技術総合研修センター マンスリーレポート 39

軽種馬生産技術総合研修センター
Center for Equine Breeding Technology

“アシと蹄を考える会” 第4弾！ パートⅡ
ー平成24年度第1回リム&フットケア・ワークショップー

前回に続き、平成24年度第１回リム＆フットケア・ワークショップの後半部分について紹介します。

症例報告内容

（3）「球状ケラトーマ」
（JBBA軽種馬生産技術総合研修センター
田中弘祐：装蹄師）

症例馬は、牡６歳の競走馬で、蹄骨先端に球状ケラトーマ（角壁腫）があり、跛行や疼痛を示したことから手術が行われた。X線像を確認しながらケラトーマの部位を確認し、蹄叉尖から10㎜前方の蹄底に円鋸で孔を開け、ケラトーマを摘出した。ホスピタルプレート（蹄鉄下面に取り付ける着脱式プレート）を横臥姿勢のまま装着した。１ヵ月後、孔には蹄底角質と肉芽が増生し、２ヵ月後には、蹄底が角細管の方向に沿って蹄尖部方向へ移動したので、ホスピタルプレートから通常の兼用蹄鉄に替えて患部を保護した。６ヵ月後にはほぼ正常な蹄に快復した。５ヵ月後のX線像を調べたところ、ケラトーマ摘出によって空いた蹄骨の穴はほとんど埋まっていなかった。蹄骨には骨膜がなく再生能力が弱いことから、成馬ではケラトーマによって出来た穴はほとんど埋まらない。

（4）「角壁腫ケラトーマ」
（NOSAI日高家畜診療センター
樋口　徹：獣医師）

ケラトーマとは、蹄壁内層に出現した表皮組織の「腫瘍」。球状と柱状があり、ゆっくり大きくなり、蹄骨や真皮葉を圧迫して跛行の原因になる。症例１は、10歳の繁殖牝馬で、跛行を呈し、一時は負重困難、蹄冠に自潰、X線像から蹄骨内側に欠損しており、球状ケラトーマであった。蹄底から円鋸で孔を開け、ケラトーマを取り出したところ、表面は滑らか、クリーム色で一部は黒く、直径2.5㎝、内部は赤褐色で実質感に乏しく、脆弱であった。術後の装蹄管理として、ホスピタルプレートを取り付けた。症例２は、妊娠末期の11歳繁殖牝馬で、跛行を呈し、徐々に悪化、X線像から蹄骨尖部に欠損を確認、ケラトーマを蹄側壁から摘出したが、手術後１週間で早産した。ケラトーマは診断が遅れると麻酔や手術、あるいは予後が難しくなる。診断にはX線撮影が重要であり、しばしば感染を伴うので、蹄内感染との類症鑑別が必要である。

【筆者コメント】
ケラトーマは、発見したら早いうちに外科的に切除する方が良いようである。また、何故こんな角質が産生されるのか、病理学的にどんな細胞で出来ているのか、是非、解明して欲しいものである。

（5）「蹄冠の自潰と誤診した刺創感染の症例」
（HBA静内支所 前田昌也：獣医師）

症例は、離乳した当歳の牝で、集牧時に右後肢の跛行を発見、畜主の判断で数日、経過観察したが改善しなかった。初診時に蹄冠からの自潰を確認し、蹄感染の自潰と判断し経過観察とした。１週間経過も改善なし。X線像から蹄骨伸筋突起の融解を確認、蹄感染のため全身麻酔下で、蹄冠の穴から内視鏡を挿入して、患部の洗浄を行った。その後は経過良好、順調に調教を積んでいるとの報告があった。

【筆者コメント】
本演題の後に、X線像による蹄骨の融解した症例などを中心に、装蹄師と獣医師による活発な意見交換が行われ、良いコラボレーションが出来たと思う。

【おわりに】
これまでに比べて、今回は参加者各自がかなり自発的に経験や考え方を紹介し、熱心に論議していた。また、装蹄師と獣医師等が互いに議論を行い、共通認識や互いの交流を深めることが出来たように思われる。この企画自体が確実に一歩、前進したという実感が得られ、主催者として嬉しかった。今後も引き続き、関係者の協力の下に、このような企画を推進していきたいと考えている。

田中弘祐氏の説明スライド

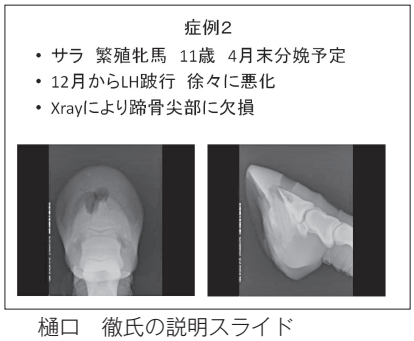

樋口　徹氏の説明スライド

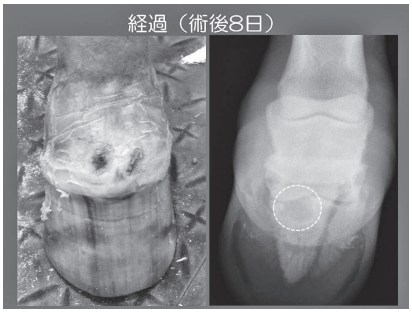

前田昌也氏の説明スライド