軽種馬生産技術総合研修センター マンスリーレポート 27

軽種馬生産技術総合研修センター
Center for Equine Breeding Technology

“アシと蹄を考える会”第2弾！ パートⅠ
ー平成23年度第1回リム＆フットケア・ワークショップー

前回は22年度に開催された研修会（ワークショップ）の模様を紹介しました。引き続き今回と次回は、平成23年９月15日に開催された表題のワークショップについて、その内容を簡単に紹介します。まずは前半部分の話題です。

症例報告内容

（１）先天性肢軸異常
（北海道日高装蹄師会 塩津将人：装蹄師）

出生時から両前肢は屈腱弛緩（虚弱）、両後肢は球節が硬い（突球現象）状態で、将来性を考えると廃用処分してもおかしくない症例であった。前肢の屈腱弛緩は重度で、当初、自力での起立することができず、飼養者による24時間体制の介助を３日間行い、放牧可能な状態にまで回復させることに成功。その後、４週齢から６日間にわたりダーリックＤ２装着による蹄後半部のエクステンション（張出し）を行った。現在は４ヵ月齢になり、ほぼ順調に成長していると報告。このような飼養者の協力体制があれば、競走馬としての将来性が大きく変わることが強調された。

【筆者コメント】
この牧場は、飼養者（管理責任者は獣医師）と装蹄師との連携や信頼関係が確立されており、装蹄師としては仕事が非常にやり易く、またやり甲斐のある牧場であるからこそ、処分しなくて済んだ症例であろう。

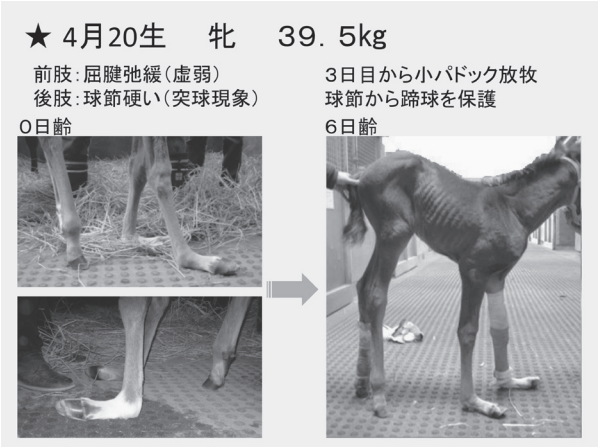

北海道日高装蹄師会 塩津将人氏の「先天性肢軸異常」の説明スライド

（２）肢軸異常の矯正
（北海道日高装蹄師会 武田英二：装蹄師）

３頭の症例に対する矯正処置について報告。

まず「重度のＸ脚」に対し、スーパーファースト（充填剤）応用による矯正を試みたが、途中で蹄の変形が起こり、充填剤の使用を諦めた症例を報告。

続いて「両前屈腱の弛緩」に対して蹄球の擦傷を防ぐために、ダーリックＤ２（蹄後半部の延長靴）を応用した症例について報告。症例が４日齢であったことから蹄が柔らかすぎてダーリックＤ２単体では効果的に装着出来ないため、ヴェトラップを使って蹄に固定したが、蹄冠部が擦過傷を起こし、11日齢にはスーパーファーストによる接着に切り替えたという。未だにヴェトラップによる蹄冠部の擦過傷が完治しない状態であり、この経験から、ダーリックシューズの接着は10日齢以上経過し、蹄がある程度成長してから実施すべきではないかと提言。

次に「クラブフット」症例を報告。この症例は、生後から左前の繋軸が峻立し、スライドで示す５ヵ月齢時にはグレード３～４を示して浮踵していたが、蹄踵の顕著な生長がなく、蹄冠に平行して蹄が生長していたので、スーパーファースト充填による蹄尖部の延長と蹄踵のヒールアップを行い、併せて、獣医師による筋肉や腱へのショックウェーブ（衝撃波）療法を実施し、経過良好であると報告。

【筆者コメント】
接着用シューズや充填剤の色々な応用例について報告があったが、まだ試行錯誤の手探り状態で、使用時期や方法にはまだまだ検討の余地があるようである。今後の経過に興味がそそられるところである。

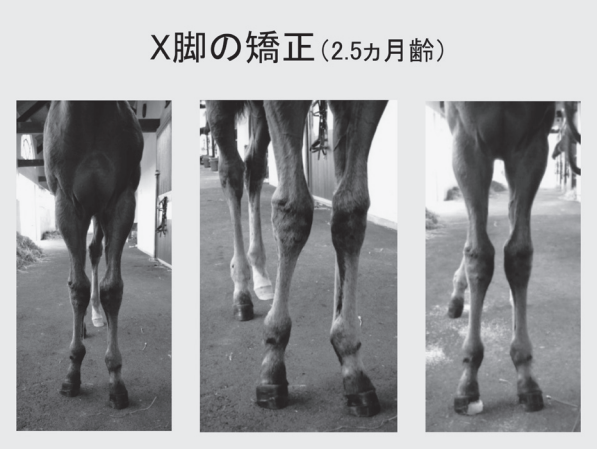

北海道日高装蹄師会 武田英二氏の「Ｘ脚矯正」の説明スライド