軽種馬生産技術総合研修センター マンスリーレポート22

軽種馬生産技術総合研修センター
Center for Equine Breeding Technology

健康管理と獣医療技術
― DOD発生状況調査，「骨軟骨症」 ―

骨が成長していくにあたり，その先端つまり関節の表面では，まず関節表面の軟骨の層が成長し，その層と，その下にある骨の層の間に石灰が沈着するなどして，骨になっていく経過をたどっていきます。DODの一つとされている「骨軟骨症」(Osteochondorosis, Osteochondritis)は，この関節面の軟骨層が骨に変わって行く段階での異常で，軟骨層が浮いたり剥がれたり，あるいは脆弱な骨として遊離した骨片となったりします。レントゲン画像では，骨片が見られたり，関節表面が窪んでいたり，重症な例では，関節自体が変形してしまう事もあります。症状としては，関節液が増えたり，関節に炎症がおきたりして，疼痛や跛行を呈する例もあります。

関節液の増量や，跛行などの症状から，レントゲン撮影をして，「骨軟骨症」と診断されている症例(621頭)の発症時期を示したのが図－１です。牡牝ではいくらか牡の発症のほうが多いようです。発症時期は，１歳の冬から秋まで，長い期間をピークとする大きな一つの山になっています。図－２は「骨軟骨症」を発症した馬の誕生月を示したものです。発症した頭数をその月の全体の誕生頭数で割って求めた発症率をみると，早生まれの馬のほうが，発症率が高いことがわかりました。

図－１ 「骨軟骨症」の年齢別・月別の発生頭数

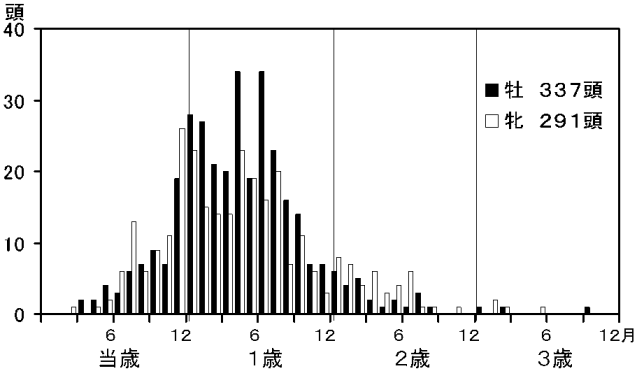

図－２ 誕生月別「骨軟骨症」の発症頭数・発症率

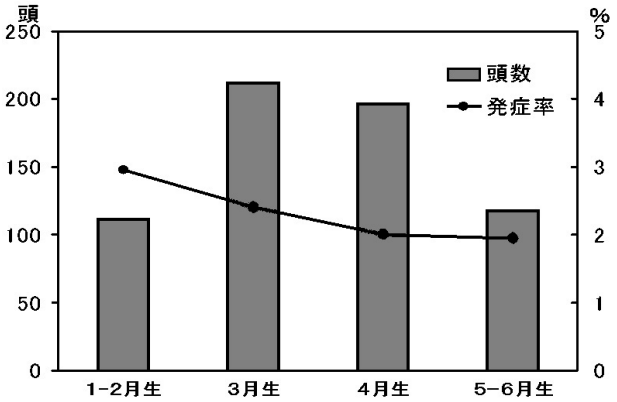

「骨軟骨症」といっても，球節に発生するものから，肩関節や膝蓋関節に発生するものまで様々で，以前示した「骨端症」のように，関節によって病変の進む時期が違っているのかもしれません。また，関節液の増量や跛行を示さなければ，気が付かないままでいるのかもしれません。

近年，市場で開示されている四肢のレントゲン画像をみると，「骨軟骨症」の画像がしばしば見受けられ，その時まで気が付かないままでいたものもかなりいることが分かってきました。どうやら「骨軟骨症」の発症状況については，まだまだ調査，検討が必要だと思われます。

「骨軟骨症」の骨片が見つかったらどうしたらよいのでしょう。レントゲンを撮らないでいたら，気付かずに競馬場へ行き，そのまま問題なく競馬に使える馬がいることも事実かもしれません。しかし，いつ関節液の増量や跛行を示すか分らず，絶えず不安を抱えながら，トレーニングを調整していかなければなりません。それよりは，獣医師と相談して，できることなら，不安の種を無くしておいたほうが良いでしょう。最近では競走馬生産地でも，年間数100頭の若馬に，「関節鏡」による「骨軟骨症」の「骨片除去手術」が施されています。

ましてや関節に何か気になる症状が少しでもあったら，腫れがひいたとか，跛行が治まったとかで済ますのではなく，是非獣医師にレントゲン撮影をしてもらうことをお勧めします。

肩関節・膝蓋関節の「骨軟骨症」

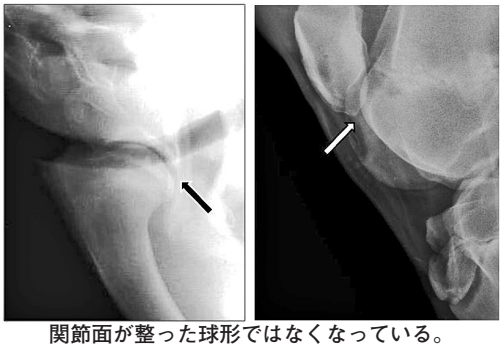

関節面が整った球形ではなくなっている。

市場のレポジトリーのレントゲン画像で見られる「骨軟骨症」

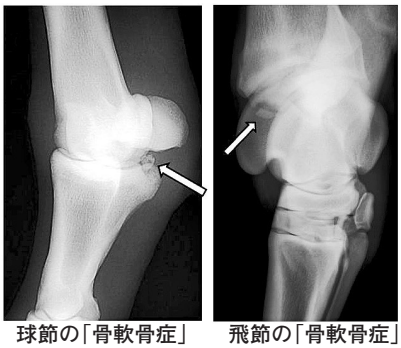

球節の「骨軟骨症」　飛節の「骨軟骨症」

飛節軟腫 ＝ 骨軟骨症

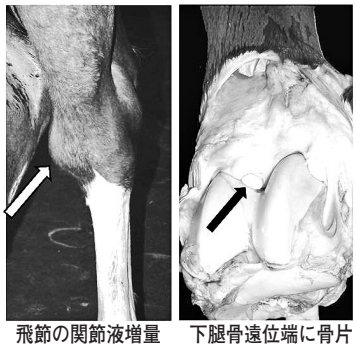

飛節の関節液増量　下腿骨遠位端に骨片