軽種馬生産技術総合研修センター マンスリーレポート17

軽種馬生産技術総合研修センター
Center for Equine Breeding Technology

健康管理と獣医療技術
―骨折馬の管理―

右の写真は，1978年１月22日の日経新春杯の写真です。記憶している人もいるかと思いますが，前年の有馬記念を，宿敵トウショウボーイを破って勝ったテンポイントの78年最初のレースです。テンポイントの人気は66.5kgを背負っても１番。ところが，４コーナーで競走中止。左後肢　管骨・指骨の開放骨折。ネジで止め，ギブスで固定し，馬房では，帯で天井から吊っておく処置が加えられたが，３月５日にこの「サラブレッドの貴公子」はこの世を去りました。

あれから33年の現在。悲惨な事故はその後も絶えませんが，骨折の治療技術は地道ながらも向上してきました。昨年12月には，骨折手術で世界的にも有名な米国ペンシルベニア大学のリチャードソン教授を招いて，講演や研修を実施していただきました。

教授は，フロリダ，ケンタッキーと２つのダービーを制し，プリークネスステークスで骨折した，あのバルバロの手術をしたことでも高名な獣医師です。

牧場関係者の方々には，同教授による「今，馬の骨折はどこまで治せるのか？」と題した講演を行っていただきました。(12月２日，静内ウエリントンホテル)競走馬の骨折に対する手術がどれだけ難しいのか(重い。運動が激しい。聞き分けがない。)を説明したうえで，それでもいろいろな挑戦をしながら，より厳しい骨折を治療してきた経緯を話して頂きました。紹介された症例は，驚くくらいの手術を施し，かつ成功を収めているものでした。そして講演の最後には，「骨折した馬も，その多くは助けることができる。発症時の正しい処置と，迅速な決断が重要」と述べられていました。

33年前，雪の京都競馬場

バルバロの経過をみるリチャードソン教授

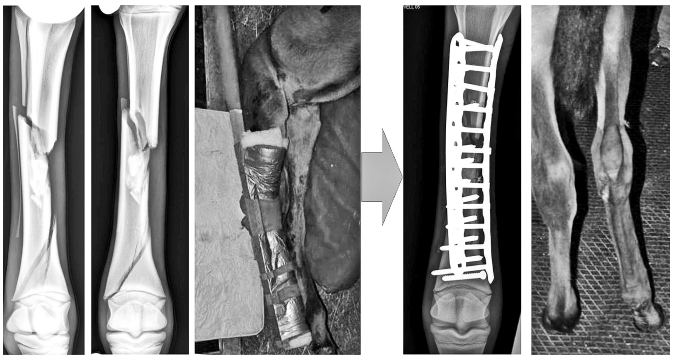
手術は勿論，発症直後の応急処置も万全

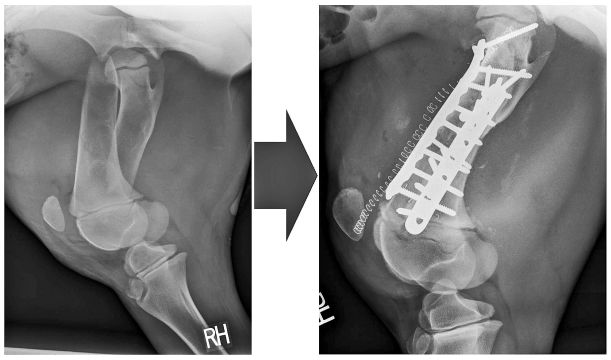
助けられる限界は，益々向上し続ける。

競馬で活躍をして，繁殖馬，種牡馬にしようと考えていた馬，どうしても腹の中の仔馬を産ませたい母馬。骨折しても，どうしても助けたい，そんな馬もきっといると思います。

先に挙げたテンポイントもバルバロも，ともに発症時には予後不良として，処分してもおかしくない例でしたが，馬主の希望で手術に踏み切ったものでした。ところがその結果は，ともに助けることはできませんでした。しかし，世界中の馬獣医師達の間で手術の技術向上が図られています。「吊起帯」，「プールリカバリー」，「LCP法」など様々な技術が使われるようになりました。当研修センターでも，仕事の合間に，実習馬で「吊起帯」使用の練習をする獣医師，骨折治療の技術向上の為に，プレート止め，スクリュー固定の練習をしにくる獣医師もいます。

もしも，悲惨な事故が起こったら，リチャードソン教授の言葉，「骨折した馬も，その多くは助けることができる。」を思い出して下さい。

(軽種馬生産技術総合研修センター)

(米国ペンシルベニア大学)

骨折手術の後の麻酔の覚醒は，「プール」「吊起帯」を使う。

仔馬では体重が軽く，
手術をしなくても
治ることがある。
でも，これでいいのだろうか。
骨折したのは右後肢。
支えていた左後肢が
曲がってしまった。